

**Neuralgia occipital (Arnold):
Reporte de dos casos y revisión de la literatura.**
Occipital neuralgia (Arnold): Case report and review of the literature

Christian Weiss ^(a), Nelson Meza ^(a), Dr. Alexis Rojo ^(b) Dr. Jorge González-Hernández ^(c)

- a) Internos de Medicina Pontificia Universidad Católica de Chile
- b) Residente de Neurología Pontificia Universidad Católica de Chile
- c) Neurólogo; Hospital de Urgencia Asistencia Pública, Facultad de Medicina, Pontificia Universidad Católica de Chile.

Resumen: La Neuralgia occipital (de Arnold) corresponde a un síndrome doloroso en la zona de recorrido de los nervios occipitales mayor, menor y tercer nervio. Su diagnóstico puede ser complicado por la similitud con otros tipos de cefalea occipital y la posibilidad de subyacer causas secundarias que impliquen un estudio y tratamiento específico. Se presentan dos casos clínicos, el primero corresponde a una mujer de 75 años, con dolor punzante en la zona de salida de los nervios occipitales. Como particularidad destaca la pobre respuesta a anti inflamatorios no esteroideos y la inmediata respuesta a la infiltración local de lidocaína y esteroide. El segundo caso es de un hombre de 54 años, con manifestación inicial de dolor en territorio de tres ramas trigeminales, además de dolor occipital ipsilateral punzante y en ráfagas. En este caso destaca el cruce de sintomatología de neuralgia trigeminal y neuralgia occipital, la nula respuesta al uso de carbamazepina y la importante respuesta a dos infiltraciones locales. Se analizan la anatomía, el cuadro clínico, los criterios diagnósticos, probable etiología y posibilidades terapéuticas. Finalmente se discute el tema y los casos clínicos presentados.

Introducción:

Conocida tradicionalmente como neuralgia de Arnold, en honor al anatomopatólogo alemán Julius Arnold (1835-1915) quien contribuyó además en la descripción de la malformación de Arnold-Chiari. La neuralgia occipital, corresponde a un síndrome doloroso en la zona de recorrido de los nervios occipitales mayor y menor. El carácter del dolor puede ser súbito, en ramalazos y se puede evocar presionando localmente el punto de salida del nervio occipital mayor. Como criterio diagnóstico (Headache Classification Committee, IHS, 2004) incluye el alivio parcial o total por bloqueo anestésico del nervio. Existen múltiples reportes del uso de infiltración en la zona occipital para el tratamiento de diversos tipos de cefalea: tensional, migraña, cluster, cefalea cervicogénica, hemicránea continua, cefalea postraumática, migraña con aura hemipléjica (Afridi 2006, Hecht 2004, Scattoni 2006, Weatherall 2008, Rozen 2007), lo cual plantea la duda de utilizar la respuesta satisfactoria a la infiltración como elemento diagnóstico.

El motivo de la presente revisión, es presentar dos casos, uno de ellos con manifestación de dolor en área trigeminal. Se discutirán los criterios diagnósticos y la necesidad de estudio complementario.

Presentación de Casos Clínicos

Caso clínico 1

Mujer de 75 años, con antecedentes de hipertensión arterial e hipotiroidismo. Hospitalizada por artritis séptica de rodilla derecha, sometida a aseo quirúrgico el día del ingreso, luego del cual comienza en forma insidiosa con cefalea occipital opresiva, intensa, que aumenta con la movilización cervical y se irradia a ambas regiones parietales con

características lancinantes. También presenta episodios paroxísticos de dolor de segundos de duración en la misma ubicación. Es tratada inicialmente con antiinflamatorios no esteroideos y paracetamol, con alivio parcial y momentáneo. La molestia aumenta en los días siguientes llegando a limitar considerablemente la movilidad cervical, comprometiendo el estado anímico, la calidad del sueño y limitando la rehabilitación kinésica. Al examen físico destaca gran dolor a la palpación de la musculatura cervical, con reproducción del dolor al palpar el sitio de salida de los nervios occipitales. El resto del examen neurológico fue normal.

Radiografías de columna cervical muestran sólo cambios degenerativos y pérdida de la curvatura normal, probablemente, por contractura muscular.

Se realiza infiltración con lidocaína al 2% y betametasona 4mg en la región occipital bilateral, lo cual genera alivio inmediato del dolor, mejora la movilidad cervical, el estado anímico y la calidad del sueño. Mantiene el beneficio las 2 semanas que permanece hospitalizada.

Caso clínico 2

Paciente de sexo masculino de 54 años de edad. Trabaja en camión recolector de basura. Tiene antecedentes de diabetes mellitus tipo 2 e hipertensión arterial desde al menos 4 años, sin tratamiento.

Con historia de 1 mes de evolución de dolor que compromete toda la hemicara derecha de tipo eléctrico o quemante que suele venir en ráfagas de corta duración (15 segundos a 1 minuto), además de dolor occipital hemicráneo derecho punzante y en ráfagas. El dolor se intensifica en forma progresiva hasta hacerse insoportable, afectando en forma significativa su calidad de vida, con comentarios del tipo: “me tiraría por la ventana por este dolor”.

Consulta de forma ambulatoria a neurólogo quien diagnostica neuralgia del trigémino, iniciando tratamiento con carbamazepina en dosis de 200 mg cada 8 horas. Pese a recibir tratamiento por 10 días, evoluciona en forma tórpida, con intensificación de sus síntomas, por lo que decide consultar en Hospital de Urgencias Asistencia Pública (HUAP)

Al examen físico presenta hiperalgesia importante en hemicara derecha, asociado a una zona gatillo en la región suboccipital derecha, que reproduce tanto el dolor facial como el occipital. Dentro del estudio etiológico se realiza radiografía cervical que resultó normal.

Se sospecha una neuralgia occipital con compromiso secundario de ramas sensitivas del trigémino, decidiéndose hacer prueba terapéutica con infiltración anestésica del nervio occipital, con lo cual se obtiene excelente respuesta a los pocos minutos. A las 2 hrs reaparece la neuralgia, pero ahora sólo en la hemicara derecha, mientras que el dolor en la zona occipital desaparece por completo.

Al día siguiente se procede a una segunda infiltración en el punto de la región occipital que gatilla el dolor facial, tras lo cual el cuadro desaparece casi totalmente, permaneciendo estable a las 72 horas de evolución.

Discusión

Anatomía

El origen de la neuralgia occipital se relaciona a los nervios occipitales mayor, menor y tercer nervio occipital.

El *nervio occipital mayor* nace de una rama posterior de C2 (aunque también tiene un componente C3), emerge por el triángulo suboccipital (formado entre los músculos oblicuos superior e inferior de la cabeza y recto posterior mayor de la cabeza), perfora el músculo esplenio de la cabeza y la aponeurosis del músculo trapecio. Asciende por el dorso de la cabeza junto a la arteria occipital para inervar anteriormente hasta el vértice del cráneo.

El *nervio occipital menor* se origina de una rama anterior de C2. Asciende por el borde posterior del músculo esternocleidomastoideo para llegar al cráneo. Atraviesa la fascia cervical profunda, llega al borde posterior de la oreja e inerva la piel de la región. Se anastomosa lateralmente con el nervio occipital mayor.

El *tercer nervio occipital* es rama directa del ramo dorsal de la raíz C3 e inerva la piel de la nuca en la zona de la línea media. (Latarjet 1991, Vital 1989).

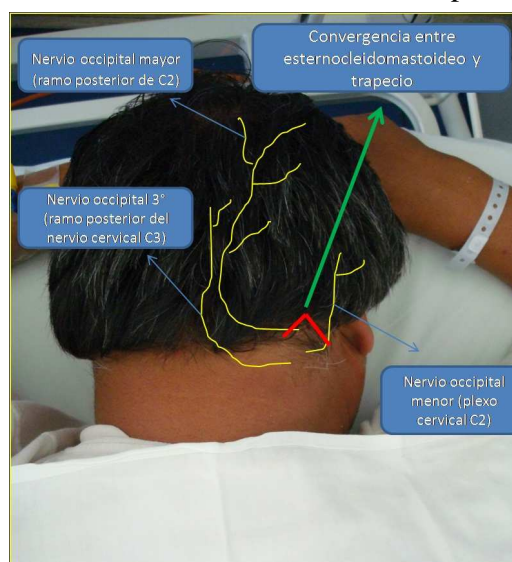


Figura 1: Esquema de ubicación topográfica de los nervios occipitales.

Cuadro Clínico:

El dolor es descrito como opresivo, pulsátil, punzante a veces lancinante con ramalazos frecuentes. Parte en la unión cervico-occipital, la zona de irradiación puede ser variable, uni o bilateral, occipital y/o parietal, temporal, frontal y retroocular. Es decir se irradia frecuentemente más allá de la zona del nervio occipital afectado (Silverstein 1995). La duración del episodio va desde horas a días. La presión o percusión sobre los nervios occipitales, en la zona media de la línea nugal superior (línea que une apófisis mastoides y

protuberancia occipital), puede aumentar el dolor y desencadenar ramalazos, así como también la rotación y extensión cervical. La fricción del cuero cabelludo, al presionarlo con los pulpejos de los dedos puede producir parestesias o disestesias (Troost 2000).

Criterios diagnósticos

Los criterios clínicos de la “International Headache Society” (Headache Classification Committee, 2004) son:

- Dolores punzantes paroxísticos con o sin persistencia del dolor entre paroxismos, en la distribución de los nervios occipitales mayor, menor y/o tercer nervio occipital.
- Sensibilidad sobre nervio afectado
- Alivio del dolor temporalmente por bloqueo anestésico del nervio.

Etiología:

Desde su descripción, hay autores que dudan de una verdadera causa primaria de la neuritis occipital, estando más afines a considerar un compromiso secundario del nervio (Biondi 2000, Vital 1989).

Aunque no se ha definido un sustrato fisiopatológico categórico para esta entidad, se acepta una inflamación del nervio occipital mayor y menor, debido a contractura muscular crónica, provocando isquemia neural. El nervio se encuentra sometido a cierto grado de torque por la acción de los músculos trapecio y esternocleidomastoideo. Esto llevaría al círculo vicioso de espasmo-dolor-espasmo (Troost 200).

Se han descritos causas secundarias como: trauma secundario o post latigazo cervical, tumores que comprimen el nervio occipital, cambios degenerativos cervicales que pueden comprimir desde los nervios occipitales a las raíces cervicales superiores, el asta dorsal, o la raíz ganglionar, malformaciones o inestabilidad de la unión atlantoaxoidea, posturas viciosas como hiperextensión cervical sostenida, neuritis por herpes zoster, gota, diabetes, vasculitis, infecciones o esclerosis múltiple (Troost 2000, Biondi 2000, Ballesteros 2003).

Tratamiento:

- **Bloqueo del nervio occipital:** es la técnica con mejor resultado para el alivio del dolor. Se infiltra con 4 mg de betametasona y 2 ml de lidocaína al 2%, con técnica estéril, en el punto de emergencia del nervio occipital mayor (punto medio de la línea nucal superior, figura 2). Se introduce la aguja con dirección al occipucio hasta tocar hueso. Se inyecta 1 ml, luego se redirige en 5 grados hacia medial y lateral inyectando la misma cantidad cada vez (Figura 3) (Anthony 2000). Luego masajear sobre la zona inyectada para diseminar la solución. El alivio del dolor ocurre dentro de los primeros minutos y puede ser permanente. Algunos pacientes

necesitan bloqueos repetidos. **Los efectos adversos de la infiltración** son infrecuentes, sin embargo se describen, en forma inmediata: mareos y síntomas vasovagales, punción de la arteria occipital; a largo plazo: alopecia, atrofia cutánea e hipopigmentación en la zona de punción (Shields 2004; Young 2008).

- **Medicamentos:** Se pueden usar inicialmente si el cuadro no es tan severo. Antineurálgicos como Gabapentina 300-3600 mg/día o Carbamazepina 400-1200 mg/día en dosis crecientes (Walkman 2004). Indometacina si el dolor es sordo y continuo (Troost 2000).
- **Otros:** Se han descrito varias alternativas para el dolor refractario a las medidas iniciales, todas de uso ocasional y sin evidencia que valide su efectividad. Estas incluyen bloqueo ganglios C2-C3, toxina botulínica o cirugía, termocoagulación con radiofrecuencia (Walkman 2004), neurectomía occipital (Magnússon 1996), neuroestimulación periférica (Slavin 2006; Rodrigo 2005; Rodrigo 2007)).

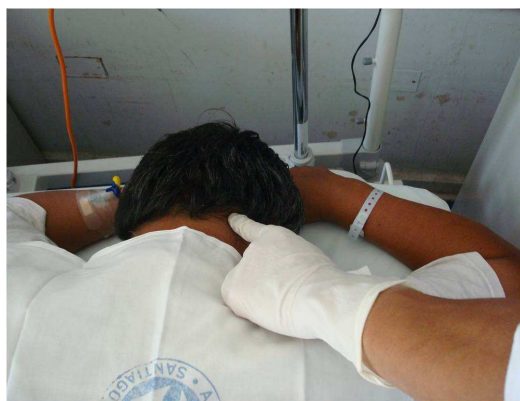

Figura 2: Ubicación zona gatillo occipital.

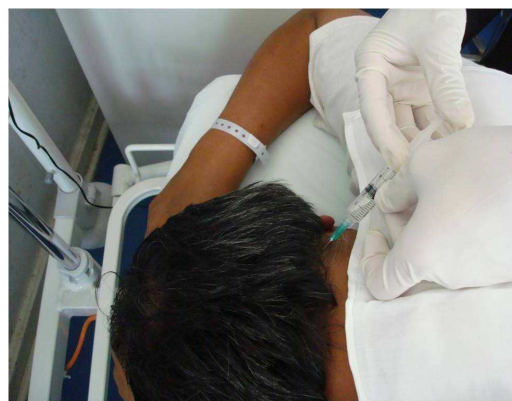

Figura 3: Zona de infiltración occipital.

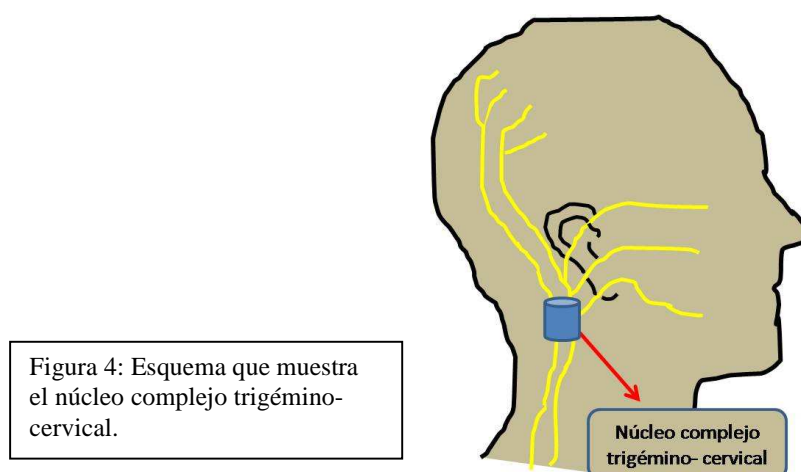
Discusión del tema y de los casos clínicos.

Los dos casos clínicos presentados comparten la dificultad diagnóstica inicial, confundiendo con cefalea tensional, migraña y en el segundo caso como neuralgia del Trigémino. Aquí radica la importancia de una minuciosa anamnesis y un examen físico detallado (localización, tipo de dolor, evolución temporal, duración, intensidad, desencadenantes atenuantes y síntomas acompañantes (Siccoli 2006)). No es infrecuente palpar zonas occipitales de mayor dolor en otros tipos de cefalea (tensional, migraña, hemicránea continua, etc). La diferencia radica en encontrar un punto preciso concordante con la emergencia de los nervios occipitales y que al presionarlo o se reproduce el dolor o aparecen parestesias en zonas de irradiación. Esto cambia radicalmente la orientación

terapéutica. Como vimos, en el primer caso el uso de AINES no alivió el dolor y en el segundo no hubo respuesta a carbamazepina (aunque a dosis mediana).

El primer caso resume la historia clásica de neuralgia occipital, con los frecuentes errores diagnósticos y por ende terapéuticos, y la espectacular respuesta a la infiltración de los puntos gatillos.

El segundo caso plantea la dificultad diagnóstica al presentar irradiación de dolor neuropático en las tres ramas del Trigémino (hecho infrecuente en la neuralgia trigeminal pura). La clave estaba en que se reproducía al palpar un punto gatillo occipital. De hecho se reporta un caso clínico de neuralgia del trigémino con síntomas occipitales que respondió bien a la infiltración local (Weatherall 2008). La base fisiopatológica de la irradiación trigeminal no está completamente aclarada. Se ha planteado que en la parte más caudal del núcleo espinal del trigémino (que puede llegar a nivel cervical C2-C3) y el asta posterior medular, existiría casi un continuum anatómico. A esto se le ha denominado complejo trigémino-cervical (figura 4). Varios estudios han mostrado la relación anatómico funcional de estas estructuras (Bartsch 2005, Bush 2005)



El uso de la respuesta a la infiltración como criterio diagnóstico de neuralgia occipital constituye un punto de controversia. Está descrita su eficacia en otros tipos de cefalea, que, en algunos casos, por tratarse de dolores occipitales con zonas más sensibles, podrían ser confundidas y catalogadas de neuralgia occipital (Afridi 2006, Hecht 2004, Scattoni 2006, Weatherall 2008, Rozen 2007). Además en los criterios de la IHS no se aclara la necesidad de algún estudio complementario. Existen varios reportes de casos clínicos de neuralgia occipital, que al realizar estudio complementario (Radiografía columna cervical, TAC o RM) se han encontrado otras causas del dolor como tumores, compresiones vertebrales, infecciones locales, enfermedades sistémicas (diabetes) o focos de desmielinización (Ballesteros 2003, Tancredi 2004, Hecht 2004). Por esta razón algunos expertos la consideran como un síndrome doloroso cefálico y por tanto se debería buscar causas secundarias del dolor (Tancredi 2004).

Algunos autores sugieren un tratamiento escalonado, mientras otros consideran el tratamiento infiltrativo como una herramienta que debería ser usada precozmente (Barna 2004).

Como sugerencia de los autores, para un acercamiento más objetivo sobre este síndrome y complementando los hallazgos semiológicos, se sugiere un estudio que como mínimo y de acuerdo a las distintas realidades locales, debería incluir una radiografía simple de columna cervical y una glicemia. Pero en centros especializados, nos parece razonable un acercamiento diagnóstico con una tomografía computada de fosa posterior y columna cervical. De encontrarse sintomatología asociada con características trigeminales, entonces recomendamos una resonancia magnética de cerebro y de columna cervical.

Respecto al tratamiento, nos parece razonable que en caso de dolores de intensidad mediana podría iniciarse tratamiento farmacológico y en caso de fracaso a dosis óptimas o en cuadros de intensidad severa, el uso de infiltración local toma una primordial importancia.

Además se hace necesario plantear estudios que permitan determinar el pronóstico a largo plazo y la necesidad de realizar exámenes complementarios.

Bibliografía

Afridi S. Greater occipital nerve injection in primary headache syndromes. *Pain* 2006;122:126-129.

Anthony M. Cervicogenic headache: prevalence and response to local steroid therapy. *Clin Exp Rheumatol* 2000; 18:59-64.

Anthony M. Headache and the greater occipital nerve. *Clin Neurol Neurosurg* 1992; 94:297-301.

Ballesteros B. Occipital (Arnold) neuralgia secondary to greater occipital nerve schwannoma. *Headache*. 2003;43:804-7.

Barna S., Hashmi M. Occipital Neuralgia. 2004. www.painmanagementrounds.org/crus/painmgt_07.pdf

Bartsch T, Goadsby P. Anatomy and physiology of pain referral in primary and cervicogenic headache disorders. *Headache Curr* 2005; 2:42-8

Biondi D. Neck pain and cervicogenic headache: mechanisms, evaluation and treatment strategies. *AAN* 2000;5:15-25

Busch V, Jakob W, Juergens T, Schulte-Mattler W, Kaube H, May A. Functional connectivity between trigeminal and occipital nerves revealed by occipital nerve blockade and nociceptive blink reflexes. *Cephalalgia* 2005; 26:50-5.

Carayannopoulos A. Teaching case: occipital neuralgia in a young patient. *Headache* 2007: 1367-1370

Headache Classification Committee. The International Classification of Headache Disorders, 2nd edition. *Cephalalgia*. 2004;24:1-160.

Hecht J. Occipital nerve blocks in postconcussive headaches. A retrospective review and report of ten patients. *J Head Trauma Rehabil.* 2004;19: 58-71.

Latarjet M., Ruiz A. *Anatomía Humana*, Editorial Panamericana, 1991;1:385-386

Magnússon T, Ragnarsson T., Occipital Nerve Release in Patients with Whiplash Trauma and Occipital Neuralgia. *Headache* 1996;36:32–36

Rodrigo M., Azcona J., Quero J., Lorente C., Acín P. y Azcona J., Cefalea cervicogénica. Tratamiento con estimulación eléctrica subcutánea periférica C1-C2-C3. *Revista Sociedad Española del Dolor* 2005;12:333-339.

Rodrigo M., Quero J. Estimulación occipital. Experiencia de la unidad del dolor del Hospital Clínico de Zaragoza. *Revista Sociedad Española del Dolor* 2007;8:579-582.

Rozen T. Cessation of hemiplegic migraine auras with greater occipital nerve blockade. *Headache* 2007;47:917-919.

Sandoval P. Neuralgia occipital. Cuadernos de neurología, Pontificia Universidad Católica de Chile 2002, <http://escuela.med.puc.cl/publ/cuadernos/2002/neuralgiaoccipital.html>

Scattoni L, Di S. Great occipital nerve blockade for cluster headache in the emergency department. *J Headache Pain* 2006;7: 98-100.

Shields K, Levy M, Goadsby P. Alopecia and cutaneous atrophy following greater occipital nerve injection. *Neurology* 2004; 63:2193–4.

Siccoli M, Bassetti C, Sándor P. Facial pain: clinical differential diagnosis. *Lancet Neurol* 2006;5:257–267.

Silverstein S. Lipton R. Headache and Facial pain. *AAN Continuum* 1995;1:103-104

Slavin K, Nersesyan H, Wess C. Peripheral Neurostimulation for Treatment of Intractable Occipital Neuralgia. *Neurosurgery* 2006; 58: 112 – 119.

Tancredo A, Caputti F. Greater occipital neuralgia and artrosis of C1-C2 lateral joint. *European J Neurology* 2004; 11:573-574.

Troost T. Occipital Neuralgia. 2000.<http://imigraine.net/other/occipital.html>.

Vital J. An anatomic and dynamic study of the greater occipital nerve (n. of Arnold). Applications to the treatment of Arnold's neuralgia. *Surg Radiol Anat.* 1989;11(3):205-10.

Weatherall M. Idiopathic trigeminal neuropathy may respond to greater occipital nerve injection. *Cephalalgia* 2008; 28:664–6.

Waldman S., Rini D., Phelps T. Atlas de Síndromes dolorosos frecuentes. Elsevier España, 2003;1:22-25

Wolff H. Headache and other head pain. New York: Oxford University Press 1948;1:426-427.

Young W., Michael M., Ashkenazi A., Evans R. Greater Occipital Nerve and Other Anesthetic Injections for Primary Headache Disorders. Headache 2008;48:1122-1125.